

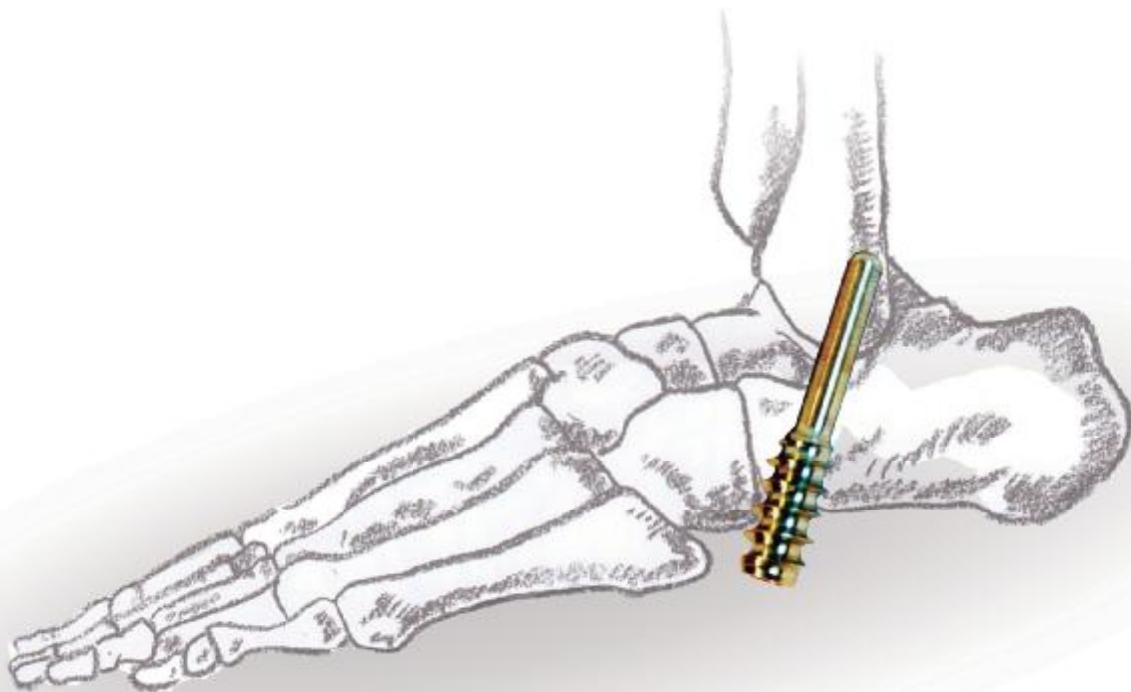


# Endortesis

para corrección del Pie Plano Infantil con técnica de

## Calcáneo Stop

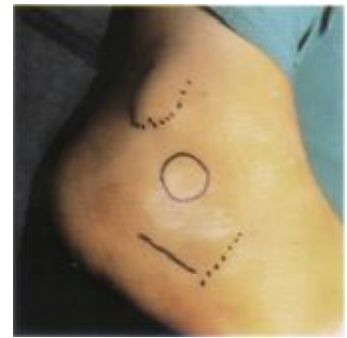
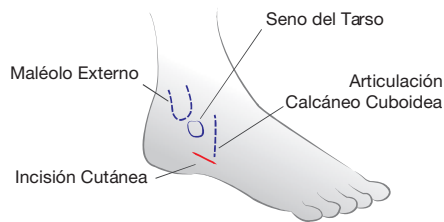TÉCNICA QUIRÚRGICA



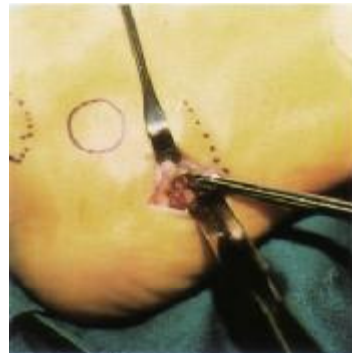
Cirugía Mínimamente Invasiva  
para el tratamiento del pie plano flexible infantil  
Indicado en cirugía de pie plano valgo pronado en niños de 5 a 11 años

# TÉCNICA QUIRÚRGICA

Incisión cutánea lateral sobre la proyección de la superficie inferior del calcáneo con exposición del ángulo ántero inferior del mismo.



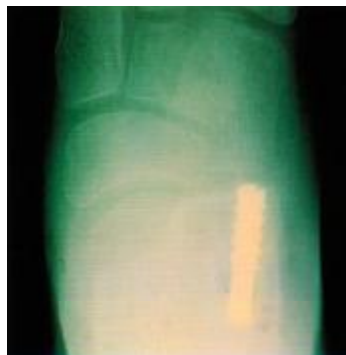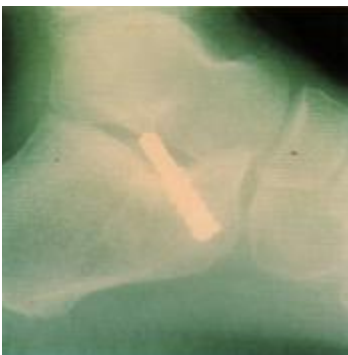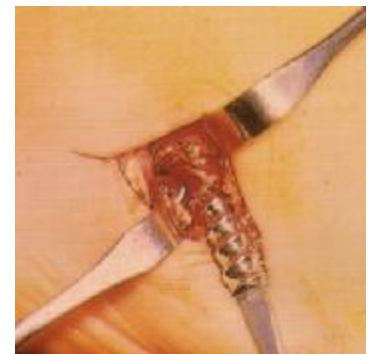Con la fresa de 4mm se realiza perforación en el calcáneo desde el ángulo antero inferior en dirección al seno del tarso (Mantener el pie en ángulo de 90° con respecto de la pierna y en máxima supinación del retropié).



La endortesis se inserta con la parte lisa hacia arriba atornillando la parte roscada hasta obtener la corrección del valgo del retropié.

**EVITAR LA HIPERCORRECCIÓN**

Evaluar la corrección de las partes accesorias como elongación del Aquiles, retensando de estructuras ligamentosas mediales, etc.



Radiografías Post Operatorias con la correcta colocación de la endortesis.



Fabricantes de Productos Médicos según Disp. ANMAT 2319/02-T.O. 2004  
Juan Canals 2235 - Tel. #54-341 5684513 - 5682038/39 - 4649979 - 4611428 - 4645224

S2001BYD Rosario - República Argentina

E-mail: info@cdh-protesis.com.ar - www.cdh-protesis.com.ar